las ocho horas de jornada laboral trabajando con maderas y en las series de *Peak Flow* se ve perfectamente cómo desde que está utilizando este tipo de mascarilla el paciente puede estar trabajando sin problemas, con lo cual él está encantado. El único tratamiento que le pusimos fue unos lavados nasales y un corticoide nasal, que probablemente se lo vayamos a quitar porque está muy bien.

Entonces muchas veces simplemente una mascarilla, por lo menos en este caso, parece que ha sido suficiente.

Rinoconjuntivitis y urticaria en cazador

*Dra. Vanesa Rodríguez, Dr. Javier Subiza, Dr. José Ignacio Tudela**
*Centro de Asma y Alergia Subiza. *Laboratorio Inmunotek*

CASO CLÍNICO

Varón de 38 años, natural de Madrid, con antecedentes de hipotiroidismo subclínico e historia de estornudos en salvas y prurito ocular en los meses de febrero y mayo-junio, que acude a nuestras consultas por presentar rinoconjuntivitis y urticaria cuando sale de caza.

Caza 3 días a la semana desde abril hasta julio y en septiembre-octubre y desde hace 2 años, refiere que al contacto con pelo de corzo, cuando manipula la pieza, presenta estornudos en salvas, prurito ocular intenso y rinitis, además de lesiones de características habonosas en zonas expuestas (de contacto). Nunca ha tenido que ser atendido en el servicio de urgencias.

Fuera de la temporada de caza, el paciente refiere permanecer asintomático, salvo leve prurito ocular y estornudos en salvas en febrero y posteriormente en mayo-junio.

Antecedentes familiares: no historia de atopia y/o asma en la familia.

Exploración física: rinoscopia, fibroscopia nasal y auscultación cardiopulmonar: normales

Estudio alergológico

Debido a que el paciente refiere sintomatología de rinitis, hacemos rinomanometría anterior activa, en la que se observa una buena permeabilidad nasal.

Aunque el paciente no refiere sintomatología de disnea, sibilancias, ni tos, para descartar posible patología de vía aérea baja (bajo el concepto de vía aérea única), realizamos espirometría, la cual revela una FVC = 4.870 ml (100 % del teórico), FEV1 = 4.130 ml (103 % del teórico) y una relación FEV1/FVC = 85 %, compatible con la normalidad [1].

Sometemos al paciente a un test de provocación bronquial inespecífica[2] (test de Metacolina) realizado con aerosol De Vilbiss® con un débito de 0,28 ml/min y a inhalación de volumen corriente durante 2 minutos, sin objetivar ninguna respuesta bronquial significativa.

Completamos el estudio determinando la fracción espiratoria de óxido nítrico (FENO)[3] nasal y bronquial. Para ellos usamos un sistema NIOX (Aerocrine, Estocolmo, Suecia), observando un valor basal de FENO bronquial de media de 28 ppb (valores normales entre 10-20 ppb) que se incrementa tras la provocación hasta 33 ppb (respuesta poco significativa). Observamos un FENO nasal de medio de 3.175 ppb (normal en torno a 897 ppb) incrementado un 254 % debido a la inflamación de la mucosa nasosinusal.

Para descartar otras posibles sensibilizaciones, realizamos pruebas cutáneas con lectura inmediata mediante planimetría (PrickFilm, Inmunotek Lab., España),[4,5] frente a inhalantes habituales (pólenes, ácaros, hongos y epitelios de gato y perro) y frente a batería de epitelios (caballo, conejo, gato, perro, vaca, plumas, oveja, cobaya, hámster, cabra, ganso, miraguano) con controles de histamina 10 mg/ml de 21 y 29 mm² respectivamente y glicerosalino al 50 % de 0 mm² en ambas. Encontramos positividad para *Trisetum* (31 mm²), *Dactylis* (21 mm²), *Olea* (26 mm²) *y Cupressus* (27 mm²), en la batería de inhalantes habituales, lo que justifica la sintomatología de estornudos y prurito ocular que refiere el paciente en febrero y mayo-junio. En la batería específica de epitelios, encontramos positividad para y caballo (24 mm²) y cabra (17 mm²) y positividad dudosa para vaca (11 mm²) y lana de oveja (11 mm²) (Fig. 1).

Pruebas cutáneas (prick test) realizadas en el antebrazo, usando lancetas DHS de 1 mm y midiendo la respuesta inmediata por planimetría [*PrickFilm®*]. 80496,5 83245

Alergeno	Laboratorio concentración	Área habón (mm²)	Grado	Alergeno	Laboratorio concentración	Área habón (mm²)	Grado
Pelo caballo	St (1:10 p/v)	24	2+	Pelo cabra	St (1:10 p/v)	17	2+
Pelo conejo	St (1:10 p/v)	0		Pelo ganso	St (1:10 p/v)	0	
Pelo gato	St (1:10 p/v)	0		Miraguano	St (1:10 p/v)	0	
Pelo perro	St (1:10 p/v)	0					
Pelo vaca	St (1:10 p/v)	11	1+				
Mez. plumas	St (1:10 p/v)	0		Glicerosalino	IK (50%)	0	
Lana oveja	St (1:10 p/v)	11	1+	Histamina	IK (10 mg/ml)	29	
Pelo cobaya	St (1:10 p/v)	0					
Pelo hámster	St (1:10 p/v)	0					

Resultado = 0+ negativo; 1+ dudoso; 2+ positivo; 3-4 + positividad alta 80808
AR = área resultante (mm²) = (área antígeno - área salino); AH = área histamina - área salino)
4+ (AR >AH). 3+ (AR = AH). 2+ (AR ½ AH). 1+ (AR 1/4 AH)
IK Inmunotek. St Stallergenes.

Fig. 1. Pruebas cutáneas en prick *con batería de epitelios. El paciente refiere estar asintomático al contacto con los animales que han resultado positivos o dudosos.*

Preparamos extracto con epitelio de corzo de la siguiente manera:

1. Pelo de corzo que aporta el paciente.
2. Homogenización y desengrasado con acetona
3. Extracción en PBS (10 mM fosfato, 0,15 M ClNa, pH 7,4) 24 horas a 4º C
4. (1:10 p/v)
5. Centrifugación y clarificación
6. Diálisis por 3 kDa
7. Esterilizada mediante filtración a través de una membrana de 0,22 µm
8. (Millipore)
9. Liofilización (1:10 p/v)

Con dicho extracto hacemos *prick test*, siendo negativo el glicerosalino al 50 %, positivo al fosfato de histamina a 10 mg/ml (5 mm²), y también al extracto realizado (15 mm²), por lo que hacemos varias diluciones para hacer titulación a punto final, observando clara positividad con casi todas las diluciones, haciéndose negativo en 1:1.000.000 p/v, lo que demuestra la potencia del extracto (Fig. 2). Dos controles negativos.

Para saber si la clínica de rinoconjuntivitis que refiere el paciente es producida por su exposición al epitelio de corzo, le sometemos a una provocación nasal específica.

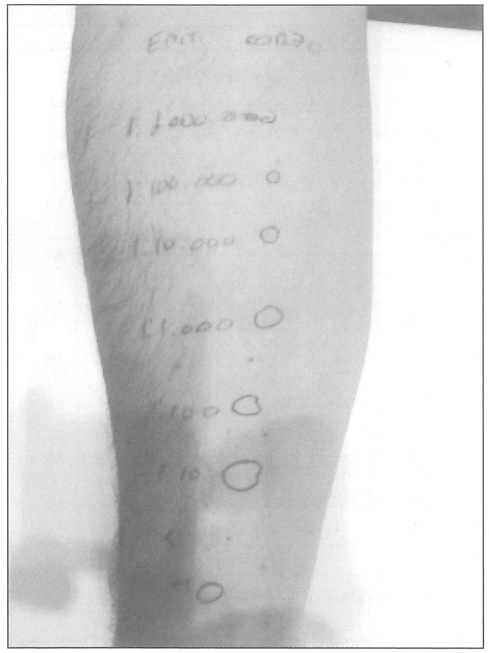

Fig. 2. Pruebas cutáneas en prick *a punto final con extracto de corzo en diferentes diluciones. Se vuelven negativas a la concentración de 1:1.000.000 p/v.*

Tabla I
Provocación nasal con extracto de corzo, positiva con la primera dilución

			Extracto: epitelio de corzo			
	Basal	*Salino*	*1:100.000 p/v*	*1:10.000 p/v*	*1:1.000 p/v*	*1:100 p/v*	*1:10 p/v*
PIFRN L/min	*140*	*140*	*110*				
% resp. Salino		*0*	*-21*				
Hidorrea		*0*	*2194*				
Estornudos		*0*	*13*				

La provocación se realiza utilizando un atomizador DeVilbis y como diluyente control se ha utilizado suero fisiológico. Las concentraciones del extracto alergénico se van incrementando en 5 veces a intervalos de 10 minutos, determinando al final de cada intervalo el PIFRN (Peak Inspiratory Flow Rate Nasal) [InCheck Nasal® Clement Clarke], (la más alta de 3), la secreción (pesando el clínex) y el nº de estornudos. Es positiva si cumple al menos 2 de los 3 criterios: una caída con respecto al post-salino del PIFRn >40 %, una secreción > 500 mg o > 5 estornudos;[6] con el extracto de corzo a diferentes concentraciones, obtenemos un resultado positivo con la primera (la más diluida, 1:100.000 p/v): el paciente comienza con hidrorrea (2.194 mg en 10 minutos), estornudos (13 en 10 minutos) y una caída del *peak flow* nasal del 21 % con respecto al post-salino (Tabla I).

Estudio inmunológico

Realizamos un ELISA directo con el suero del paciente para determinar reactividad IgE frente a epitelio de corzo y se obtuvo una gran actividad IgE, que va disminuyendo a medida que se diluye el suero (50 µl del suero dan una titulación de 0,8 OD (unidades de densidad óptica), lo que equivale a un CAP de clase 3) (Fig. 3).

Se hizo correr el extracto mediante electroforesis a través de un gel de poliacrilamida en presencia de duodecil sulfato (SDS-Page). Las diferentes

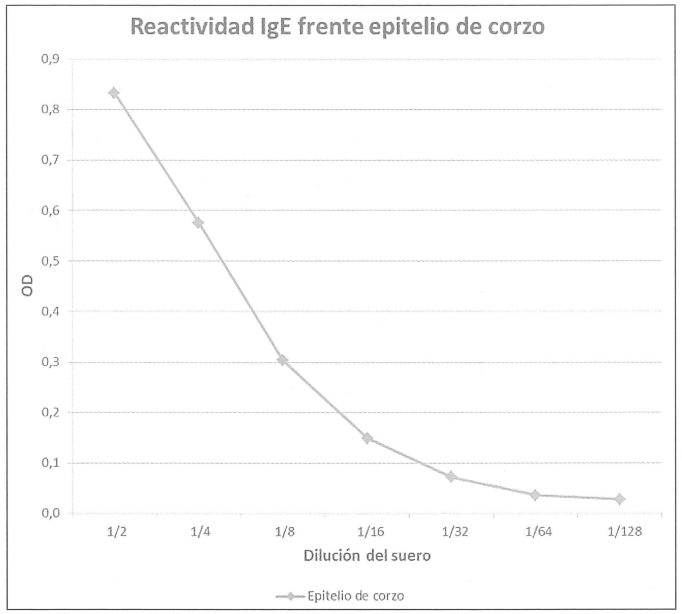

Fig. 3. Curva de titulación IgE: ELISA. En el suero del paciente se observa una actividad IgE significativa frente a epitelio de corzo que va disminuyendo a medida que se diluye el suero.

bandas proteicas fueron transferidas electroforéticamente a una membrana de nitrocelulosa, haciendo posteriormente una inmunodetección (*blotting*), destacando en el suero del paciente dos bandas fijadora de IgE de un PM de unos 18-19 kDa y 22-23 kDa, que por el rango en el que se encuentran, podría tratarse de lipocalinas (Figs. 4 y 5).

Conclusiones

Con este estudio corroboramos que el epitelio de corzo puede actuar como un potente alérgeno en cazadores.

En nuestro paciente se ha demostrado una respuesta mediada por la IgE, causante de la clínica cutánea y rinoconjuntival.

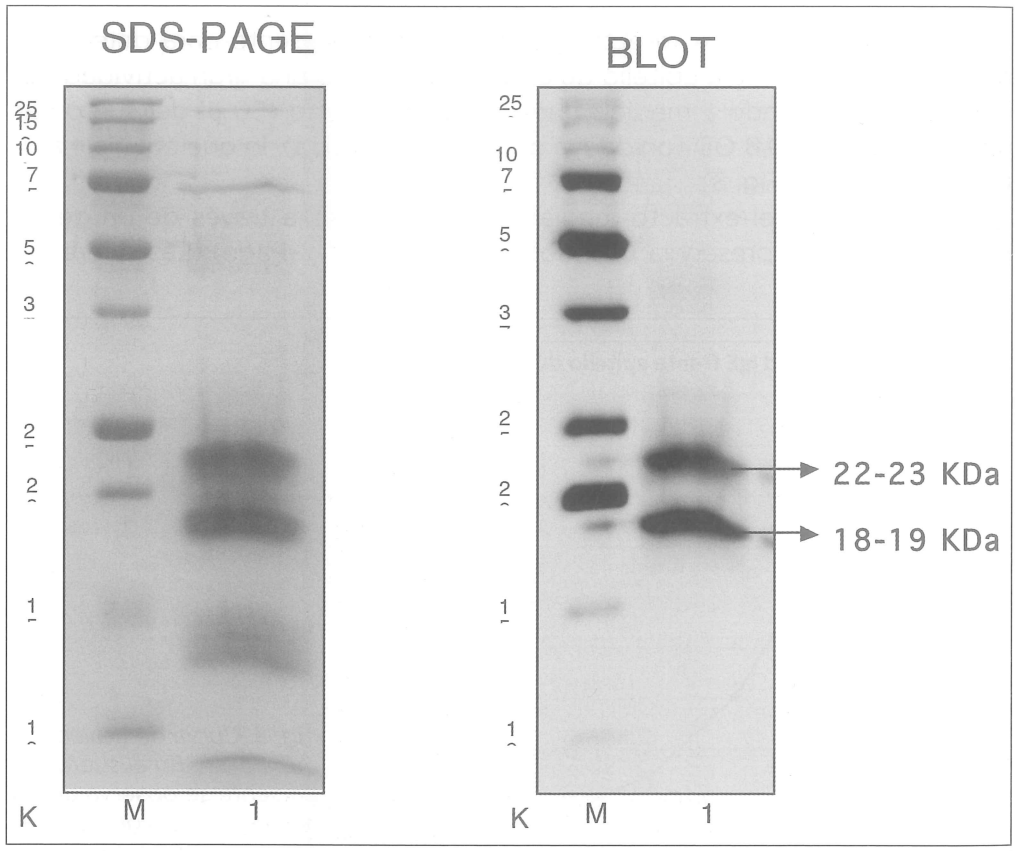

Figs. 4 y 5. Tanto en el SDS-Page como en el immunoblot, *llama la atención una captación más intensa en las bandas correspondientes a 18-19 kDa y 22-23 kDa, que podrían tratarse de lipocalinas.*

DISCUSIÓN Y REVISIÓN DE LA LITERATURA

El corzo (Capreolus capreolus) es una especie de mamífero artiodáctilo de la familia *Cervidae*. Es el cérvido más pequeño de Eurasia (Fig. 1)[7].

- Reino: Animalia
- Filo: Chordata
- Clase: Mammalia
- Orden: Artiodactyla
- Familia: Cervidae
- Subfamilia: Capreolinae
- Género: Capreolus
- Especie: C. capreolus

Tiene una altura en la cruz de unos 75 centímetros, un peso de entre 20 y 30 kilos. Los machos presentan cuernas pequeñas, de tres puntas, que mudan cada año a principios del invierno y se han terminado de desarrollar ya cuando comienza la primavera. Su área de distribución se extiende desde Europa occidental, donde sólo está ausente en Irlanda, Grecia y el norte de Escandinavia, hasta el norte de China.

Referencias

1. En 2006, el equipo de M. Boquete en Lugo, publicó un artículo en el que se describían los casos clínicos de 2 trabajadores de un centro de rehabilitación animal con clínica de rinitis y posible asma uno, y otro con rinoconjuntivitis en su puesto de trabajo, en relación con el corzo. En ambos, tanto las pruebas cutáneas en *prick* como la provocación conjuntival con epitelio de corzo fueron positivas, y en uno de ellos se obtuvo IgE específica en el suero (8,87 kU/l), en el otro no. En el *immunoblot* se observaron bandas de 16-20 kDa, 37 kDa y 75 kDa, describiendo como posibles lipocalinas la banda de 16-20 kDa. También describen una reactividad cruzada entre extracto de corzo y vaca al realizar inhibición con el suero del paciente[8].
   Recordemos que en nuestro caso, las pruebas cutáneas con epitelios mostraron una positividad dudosa para epitelio de vaca (aunque el paciente no refiere exposición a las mismas).

2. S. Spitzauer et al., en 1997, tratan de caracterizar los alérgenos del ciervo. El estudio se realizó con el suero de 8 personas con síntomas en relación con ciervos y productos derivados de los mismos y 22 controles negativos. Los sueros se pre-adsorbieron con extractos de perro, gato, caballo, conejo y vaca antes de enfrentarlos al extracto de ciervo, en busca de

posibles reactividades cruzadas. Se identificaron proteínas con PM de 22 y 25 kDa (mayoritarios) en 7 de los 8 paciente. En 4 pacientes de los 8 también se identificó una de 60 kDa. Los alérgenos de 22 y 25 kDa tenían reactividad cruzada con alérgenos de vaca. Como conclusión: la sensibilización a ciervo es rara, con poca exposición se pueden tener síntomas intensos, y se puede asumir que en parte puede estar asociada a alergia a epitelio de vaca[9].

3. R. Spiewak (Polonia), en 2002, describe un caso de urticaria y rinitis por epitelio de corzo en un cazador. Se trataba de un cazador profesional de 55 años (26 años cazando). Rinitis y urticaria de contacto con corzo en los últimos 5 años. No síntomas con ciervo rojo, gato ni perro. No contacto con otros animales. IgE positiva a perro (2), caballo (4), vaca (5), cerdo (2), cabra (4). Prick positivo sólo a vaca (no pruebas con corzo). *Rubbing test* con pelo de corzo 60 min en antebrazo: eritema, prurito y habones (a los 15 min). Además prurito nasal intenso y rinorrea[10]. (Control negativo).

BIBLIOGRAFÍA

1. Standardization of spirometry-1987 update. Statement of the American Thoracic Society. Am Rev Respir Dis. 1987 Nov: 136(5):1285-98.
2. J. Subiza, JL. Subiza, PM Escribano, M. Hinojosa, R. Garcia, M. Jerez and Eliseo Subiza. Occupational asthma caused by ginseng dust. J Allergy Clin Immunol 1991;88:731-6.
3. ATS/ERS Recommendations for Standardized Procedures for the Online and Offline Measurement of Exhaled Lower Respiratory Nitric Oxide and Nasal Nitric Oxide Am J Respir Crit Care Med. 2005 Apr 15;171(8):912-30.
4. Subiza J, Subiza JL, Narganes MJ y Masiello JM. Comparación de la sensibilidady precisión de un nuevo dispositivo, Prick Film®, para realizar pruebas cutáneas frente al prick-test convencional. Rev Esp Alergol Inmunol Clin Vol. 13. Extraordinario Núm. 2 Diciembre 1998:22-23
5. Dreborg, ed. Skin tests used in type I Allergy testing. Position paper. Allergy, 1989;44 (Suppl 10):1-59
6. Subiza J, et al. Cluster immunotherapy... Clin Exp Allergy. 2008;38:987-94
7. Corzo (http://es.wikipedia.org/wiki/Capreolus_capreolus)
8. Carballada F, Sánchez R, Carballas C, Lombardero M, Boquete M. (Lugo). Occupational respiratory allergy to roe deer. Ann Allergy Asthma Immunol, 2006 Nov; 97 (5): 707-10
9. S. Spitzauer, R Valentia, S. Mül, H Rumpold, H Ebner, C Ebner. Characterization of allergens from deer: cross-reactivitiy with allergens from cow dander. Clin and Exp Allergy, 1997 Feb; 27 (2):196-200
10. Spiewak R, Dutkiewicz J (Polonia). Allergic contact urticaria and rhinitis to roe deer (*Caprelous capreoulus*) in a hunter. Ann Agric Environ Med, 2002; 9 (1): 115-16

Coloquio

Dr. Pedro Ojeda / Clínica Ojeda: Felicitaros porque la verdad es que el caso está muy bien estudiado. Y la pregunta, me imagino que este señor también tendría contacto con otros venados, con ciervo, y llama la atención que siendo de la familia de los cérvidos que no haya una reactividad cruzada o no esté descrita.

Dr. Vanessa Rodríguez: No comentaba síntomas, solamente con el corzo. De hecho cuando le arrancaba la piel, era cuando notaba ya los síntomas de la urticaria, no comentaba síntomas con ningún otro animal.

Dr. Pedro Ojeda: Y en la bibliografía tampoco es una reactividad cruzada que esté descrita, ¿no?

Dr. Vanessa Rodríguez: No he encontrado, sí que he visto que el ciervo, como hemos visto en los *immunoblot* que he puesto, liga proteínas de peso molecular muy similar a las del corzo, entonces eso me hacía pensar que probablemente tuvieran reactividad cruzada entre ellos pero no he encontrado nada en la literatura que lo relacione. Yo también creía que iban a tener reactividad cruzada entre ellos pero realmente no he encontrado nada.